2 CME-Punkte

Insbesondere vertikale Augmentationen stellen eine Herausforderung an das Behandlungsteam dar. Für einen vorhersagbaren Erfolg ist insbesondere eine absolut spannungsfreie Weichteildeckung des Augmentats und eine adäquate Weichgewebedicke erforderlich. Darüber hinaus reduziert eine Verkürzung der Operationszeit Probleme der Wundheilung, die ebenfalls Dehiszenzen zur Folge haben können.

Dr. Arnd Lohmann [Infos zum Autor]

Literatur

Vereinfachte 3D-Augmentationen mit CAD und modernen Materialien

Dr. med. dent. Arnd Lohmann, M.Sc.

Nach Zahnverlust kommt es zu einer Rekonturierung des betroffenen Kieferabschnitts (Remodeling). Diese Rekonturierung kann insbesondere nach dem Verlust mehrerer nebeneinanderstehender Zähne unterschiedlichste Ausmaße annehmen und die implantologische Versorgung des betroffenen Kieferabschnitts erschweren. Zur implantologischen Versorgung des vertikal resorbierten distalen Unterkiefers werden unterschiedliche Möglichkeiten diskutiert.

Generell kommen kurze Implantate, Nervlateralisationsmaßnahmen und eine vertikale Rekonstruktion der verloren gegangenen Knochensubstanz in Betracht. Sowohl die Versorgung mit kurzen Implantaten als auch die Nervlateralisation ändert die Kontur des Knochens nicht und führt unweigerlich zu verlängerten klinischen Kronen. Diese wiederum können, neben den im distalen Kieferabschnitt möglicherweise zu vernachlässigenden ästhetischen Einschränkungen, die Möglichkeit des Patienten zur optimalen Mundhygiene einschränken. Darüber hinaus kann die Etablierung einer Zone von keratinisierter Schleimhaut um die Implantate durch einen abgeflachten Kieferkamm erschwert werden. Dass eine suboptimale Hygiene die Prognose der inserierten Implantate verschlechtert, dürfte als unstrittig anzusehen sein. Wichtig ist darüber hinaus zu berücksichtigen, dass auch eine verminderte Breite an keratinisierter Schleimhaut, von weniger als 2 mm, die Prognose der Implantate signifikant verschlechtert.[1] Es darf nicht unerwähnt bleiben, dass die Wahrscheinlichkeit mechanischer Probleme bei verlängerten oder stark verlängerten Implantatkronen aufgrund des langen Hebels der Krone erhöht wird. Insofern sprechen sowohl die Faktoren des Patientenkomforts (Ästhetik, Reinigungsfähigkeit) als auch die biologischen Faktoren (Etablierung einer Zone keratinisierter Schleimhaut) sowie die mechanischen Faktoren (Vermeidung von Implantatfrakturen und Schraubenlockerungen) für eine vertikale Augmentation der betroffenen Bereiche.

Um vertikale Knochenaugmentationen standardmäßig erfolgreich durchführen zu können, bedarf es eines Konzepts, dass das häufig beschriebene Problem der Wunddehiszenz im Idealfall gänzlich ausschließt. Um diesem Ziel möglichst nahe zu kommen, müssen, neben der Augmentation selbst, alle hierfür bedeutsamen Parameter: also der spannungsfreie Wundschluss, die adäquate Weichgewebedicke, aber auch die Operationszeit und die mikrobiologischen Parameter der Mundhöhle optimal berücksichtigt werden. Das Konzept sollte von der präoperativen Planung und Schnittführung bis hin zum Weichgewebemanagement und der prothetischen Versorgung aufeinander abgestimmt sein.

Operatives Vorgehen

Schnittführung und Wundschluss

Um nach der Augmentation einen spannungsfreien Wundschluss komplikationslos ermöglichen zu können, empfiehlt sich eine Schnittführung, die vestibulär Entlastungsinzisionen in einem Abstand von zwei bis drei Zahnbreiten zur augmentierenden Region vorsieht. Lingual bzw. palatinal erfolgt eine Entlastung in einem Abstand von einer Zahnbreite. Hier ist jeweils die Schonung der beheimateten anatomischen Strukturen (vor allem Blutgefäße und Nerven) von besonderer Bedeutung (vgl. Abb. 5 und 8). Im Falle einer Freiendsituation erfolgt die distale Schnittführung im Unterkiefer vestibulär des Tuberkulum mandibulae. Eine krestale Inzision innerhalb der keratinisierten Schleimhaut garantiert ein für die spätere Naht ausreichend stabiles Gewebe. Da die beschriebene Schnittführung im Unterkiefer eine Lappenmobilisation sowohl von der lingualen als auch von der vestibulären Seite her

erlaubt, sollte, sofern die keratinisierte Schleimhaut dies zulässt, die krestale Inzision möglichst in der Mitte des Kieferkamms erfolgen. Durch die Mobilisation des lingualen und vestibulären Mukoperiostlappens liegt so später die Naht ebenfalls in der Kieferkammmitte. Im Oberkiefer ist die Mobilisation der palatinalen Schleimhaut nicht möglich. Daher sollte die Inzision der Schleimhaut leicht vestibulär positioniert werden, sodass die spätere Naht ebenfalls etwa in der Kieferkammmitte zum Liegen kommt. Nach der Installation des Augmentats wird das Periost basal oberflächlich durchtrennt und das Bindegewebe stumpf präpariert, bis sich die Lappenränder ca. 1 cm überlappen lassen. Um eine ausreichende Weichgewebedicke sicherzustellen wird eine Kollagenmatrix (Fibro-Gide®, Geistlich Biomaterials) über dem Hartgewebeaugmentat installiert. Dies erleichtert darüber hinaus später die Durchführung einer Mundboden- und Vestibulumplastik, da die zu präparierenden Gewebe dann eine ausreichende Dicke aufweisen. Nach dem spannungsfreien Wundschluss ist sicherzustellen, dass ein Kontakt der Bezahnung des Gegenkiefers mit der krestalen Fläche der Weichgewebedecke ausgeschlossen ist. Gegebenenfalls sollte eine Aufbissschiene getragen werden, bis die postoperative Schwellung abgeklungen ist.

Planung der Augmentation

Die Dauer des Eingriffs kann am effektivsten durch eine adäquate Vorausplanung des Hartgewebeaugmentats verringert werden. Hier bietet ein CAD/CAM-gefertigtes patientenindividuelles Gitter (Yxoss®, ReOss®) große Vorteile. Nach operativer Darstellung der zu augmentierenden Region wird das Gitter mit wenigen Schrauben fixiert und mit einem geeigneten Augmentationsmaterial befüllt. Ein umständliches und zeitaufwendiges intraoperatives Anpassen von nichtresorbierbaren Membranen oder von Knochenteilen entfällt. Das Gitter ist immer frei von scharfen Kanten, und über die Lage und Abmessungen muss nicht intraoperativ entschieden werden (vgl. Abb. 6).

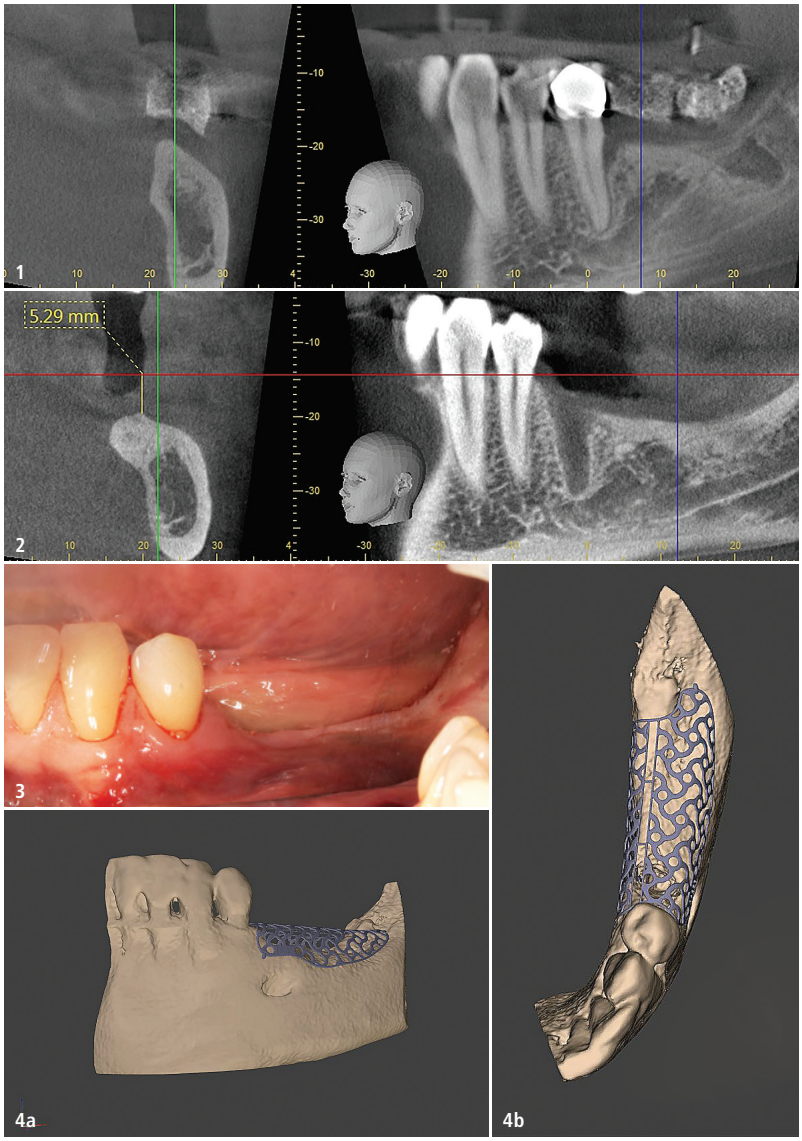

Abb. 1: Der parodontale Zustand des Zahns 35 ist distal kompromittiert. – **Abb. 2:** Zu regenerierender vertikaler Defekt. – **Abb. 3:** Klinischer Aspekt des vertikalen Knochendefekts. – **Abb. 4a und b:** Konstruktionsvorschlag des ReOss®-Gitters.

Mikrobiologische Faktoren

Um postoperative Infektionen zu vermeiden, hat sich, bei Patienten mit einer Penicillin-Allergie, bewährt, präoperativ einen Rachenabstrich zu veranlassen und diesen auf mögliche Antibiotikaresistenzen der vorhandenen Keime zu untersuchen. So kann bereits im Vorhinein ein Antibiotikum ausgewählt werden, das optimal zur mikrobiologischen Situation des Patienten passt.

Fallbeschreibung

Abbildung 1 zeigt die zur Therapieplanung erstellte DVT. Erkennbar ist ein ca. 5,5 mm hoher Knochenverlust distal des Zahns 35. Da die Augmentation an einer Zahnoberfläche nicht sicher ausgeführt werden kann, wurde der Zahn 35 extrahiert. Nach dreimonatiger Heilung der Extraktionswunde wurde zur Augmentationsplanung erneut ein DVT erstellt, welches den zu regenerierenden, 5,3 mm hohen Knochenverlust zeigt (Abb. 2). Auch klinisch lässt sich das vertikale Defizit präoperativ abschätzen (Abb. 3). Die Daten dieser 3D-Aufnahme wurden mithilfe des Online-Bestellformulars des Gitterherstellers (ReOss® GmbH) hochgeladen. Ein Designvorschlag für das Yxoss®-Gitter wird durch den Hersteller erarbeitet (Abb. 4a und b) und durch den Behandler freigegeben. Wobei Änderungswüsche von der Seite des Operateurs zügig umgesetzt werden.

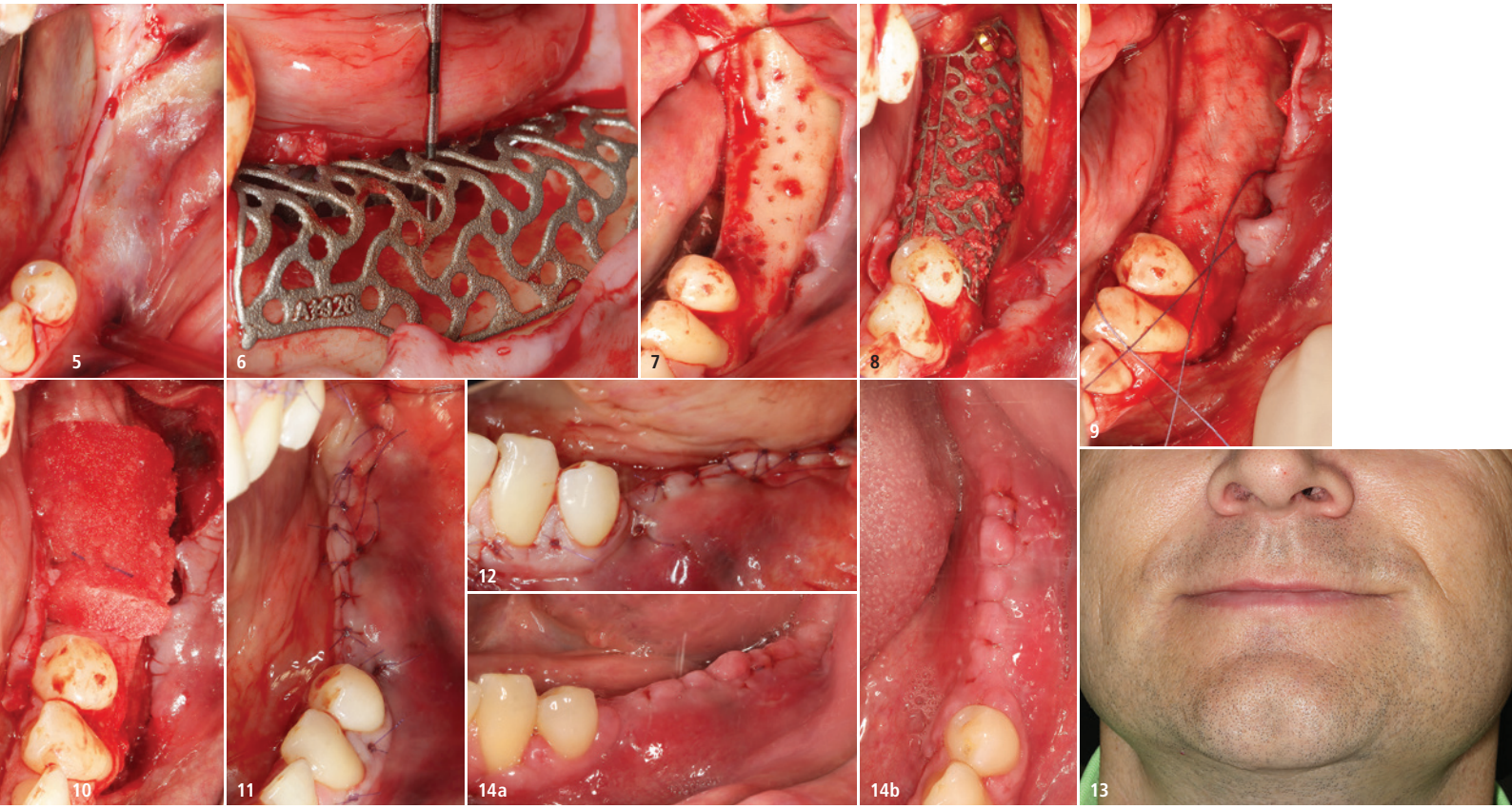

Abb. 5: Schnittführung von okklusal. – **Abb. 6:** Eingesetztes Gitter von lateral. – **Abb. 7:** Zur Sicherstellung der Vaskularisation wird die Corticalis perforiert. – **Abb. 8:** Vollständig gefülltes Gitter. – **Abb. 9:** Das Gitter wird im Sinne einer GBR-Technik mit einer Bio-Gide® Membran abgedeckt. – **Abb. 10:** Über der Bio-Gide® Membran wird eine Fibro-Gide® Matrix installiert. – **Abb. 11:** Spannungsfreier Wundschluss. – **Abb. 12:** Schleimhautniveau nach der kombinierten Hart- und Weichgewebeaugmentation. – **Abb. 13:** Schwellung einen Tag post OP. – **Abb. 14a und b:** Zustand bei Nahtentfernung nach einer Woche.

Nach suffizienter Betäubung der Region erfolgt die Inzision, wie einleitend beschrieben, in der Mitte der keratinisierten Schleimhaut lateral des Tuberkulum mandibulae. Eine vestibuläre Entlastungsinzision wird am Zahn 33 vorgenommen. Lingual erfolgt die Entlastung mesial am Zahn 34. Sie erreicht gerade eben das Niveau des Mundbodens (Abb. 5). Insbesondere bei der lingualen Entlastungsinzision bedarf es, wie oben ausgeführt, zum Schutz der hier beheimateten anatomischen Strukturen, eines besonders sorgsamen Vorgehens. Nach der stumpfen Präparation des lingualen Lappenabschnitts wird das Gitter aufprobiert. Bereits jetzt sollte die Extension des lingualen Lappenabschnitts überprüft werden, da die weitere Präparation nach Fixation des Gitters erschwert sein kann. Abbildung 6 zeigt das aufgesetzte Gitter von lateral: Die Augmentationshöhe beträgt, wie geplant, knapp 6 mm.

Vor der Fixation des Gitters wird die Corticalis umfangreich perforiert, um eine ausreichende Vaskularisation des Augmentats sicherzustellen (Abb. 7). Für die Augmentation wird eine Mischung aus 50 Prozent autologem Knochen, gewonnen von der Linea obliqua des Unterkiefers, und 50 Prozent bovinem Hydroxylapatit (Bio-Oss®, Geistlich Biomaterials) verwendet. Vor der Installation des Gitters kann dieses teilgefüllt werden. Die restliche Füllung des Gitters wird nach der Verschraubung durchgeführt (Abb. 8). Bei einer vollständigen Füllung des Gitters vor der Verschraubung besteht das Risiko, dass die Gitterränder bei der Applikation angehoben werden. Dies erschwert die Installation erheblich und erfordert diverse zusätzliche Fixationen. Nach der vollständigen Füllung wird das Gitter mit einer Kollagenmembran (Bio-Gide®, Geistlich Biomaterials) abgedeckt, um ein Einwachsen von Weichgewebe zu vermeiden (Abb. 9).

Zur Augmentation der Weichgewebe erfolgt die zusätzliche Applikation einer Kollagenmatrix (Fibro-Gide®, Geistlich Biomaterials; Abb. 10). Dies reduziert das Dehiszenzrisiko und erleichtert später die Splitflap-Präparation für die Vestibulumplastik. Der Wundschluss erfolgt absolut spannungsfrei mit Nähten der Stärke 5/0 (Abb. 11). Aufgrund der simultanen Hart- und Weichgewebeaugmentation kann das Schleimhautniveau nach dem Eingriff das Okklusalniveau der Zahnreihe erreichen (Abb. 12). Traumata durch Einbisse der antagonistischen Bezahnung sollten durch das Tragen einer Aufbissschiene bei Bedarf vermieden werden. Bei entsprechend vorsichtigem Vorgehen ergibt sich in der Regel nur eine geringgradige Gesichtsschwellung (Abb. 13). Bereits nach einer Woche, zum Zeitpunkt der Nahtentfernung, ist ein deutliches Abschwellen erkennbar (Abb. 14a und b).

Nach gut viermonatiger Heilung erscheint der Defekt radiologisch knöchern gefüllt (Abb. 15a–c). Es erfolgt eine dreidimensionale Implantatplanung mit einer kombiniert zahn- und

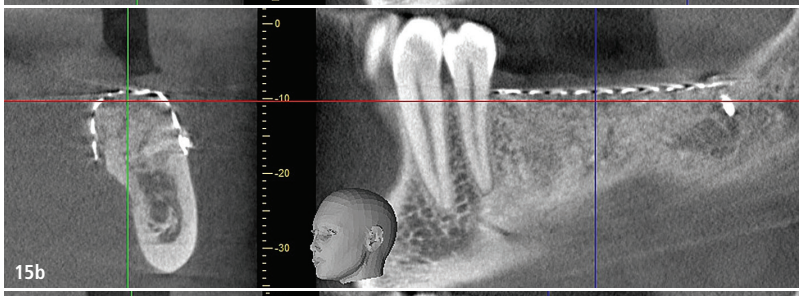

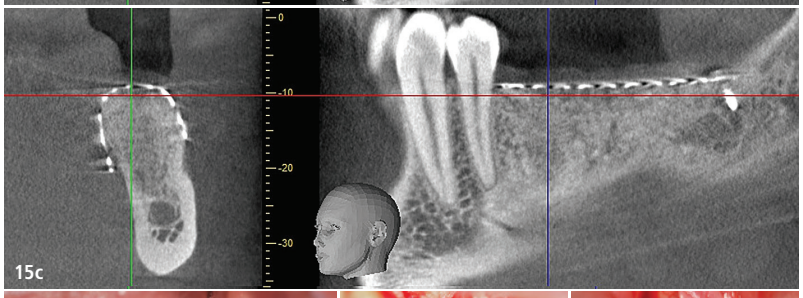

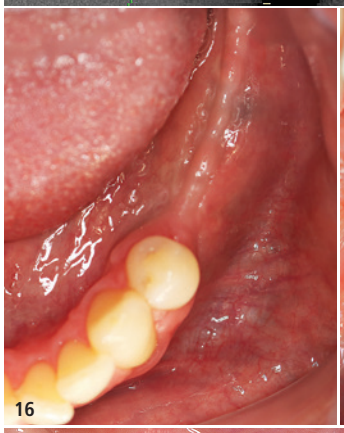

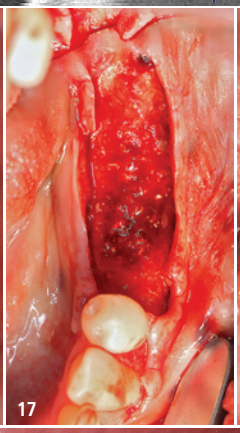

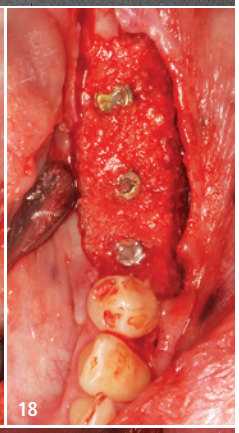

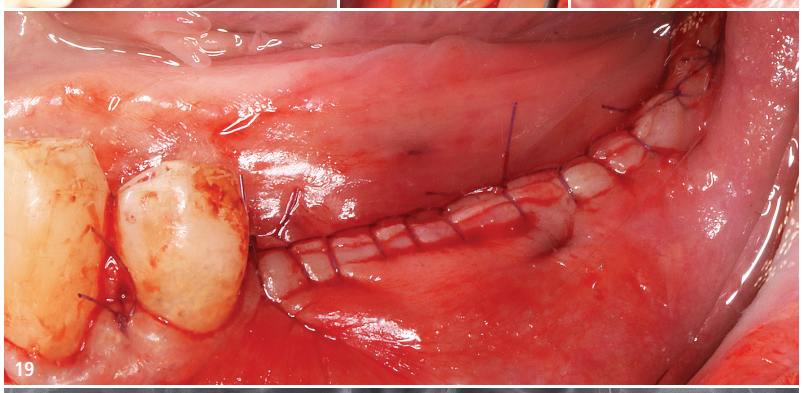

Abb. 15a–c: Die DVT nach viermonatiger Knochenheilung zeigt den Erfolg der Augmentation. – **Abb. 16:** Zustand der Weichgewebe vor der Entfernung des Gitters. – **Abb. 17:** Augmentierter Knochen nach Gitterentfernung. – **Abb. 18:** Bei der Implantatbohrung gewonnene Knochenspäne können zur weiteren Augmentation genutzt werden. – **Abb. 19:** Gewebeniveau nach Implantatinsertion. – **Abb. 20:** OPG nach Implantatinsertion. Der vertikale Knochengewinn ist gut erkennbar.

knochengetragenen Schablone. Das Weichgewebe weist zum Zeitpunkt der Implantatinsertion ein geringgradig höheres Niveau auf als das ortsständige Gewebe. Erwartungsgemäß ist es nicht zu einer Verbreiterung der keratinisierten Schleimhaut gekommen (Abb. 16). Abbildung 17 zeigt den augmentierten Knochen nach der Entfernung des Gitters. Der bei der Implantatbohrung gewonnene Knochen kann zur weiteren Augmentation Verwendung finden (Abb. 18). Abbildung 19 illustriert das Gewebeniveau nach Implantatinsertion. Das OPG nach der Implantatinsertion bestätigt den Erfolg der geplanten Hartgewebeaugmentation (Abb. 20). Sechs bis acht Wochen nach Implantatinsertion wird zur Wiederherstellung der mukogingivalen Grenze eine Vestibulumplastik ausgeführt. Zunächst wird vestibulär ein Spaltlappen gebildet, der erst apikal den Bereich des Periosts erreicht (Abb. 21). Das augmentierte Bindegewebe verbleibt krestal auf dem Kieferkamm. Die keratinisierte Schleimhaut des Kieferkamms verbleibt am lingualen Lappenabschnitt. Sie wird ebenfalls dünn unterminierend mit dem lingualen Lappenabschnitt in Spaltlappentechnik präpariert (Abb. 22a) und lingual fixiert (Abb. 22 b).

Im Sinne einer vollständigen Begrenzung des präparierten Bindegewebes wird auf der vestibulären Seite ein freies Schleimhauttransplantat in Streifenform appliziert (Abb. 23). Der zwischen den keratinisierten Anteilen gelegene Raum wird mit einer Mucograft® Matrix (Geistlich Biomaterials, Baden-Baden) abgedeckt (Abb. 24). Abbildung 25 zeigt die beginnende Keratinisierung wenige Tage nach dem Eingriff. Abbildung 26 illustriert den Zustand bei Nahtentfernung nach ca. zehn Tagen. Die Implantatfreilegung

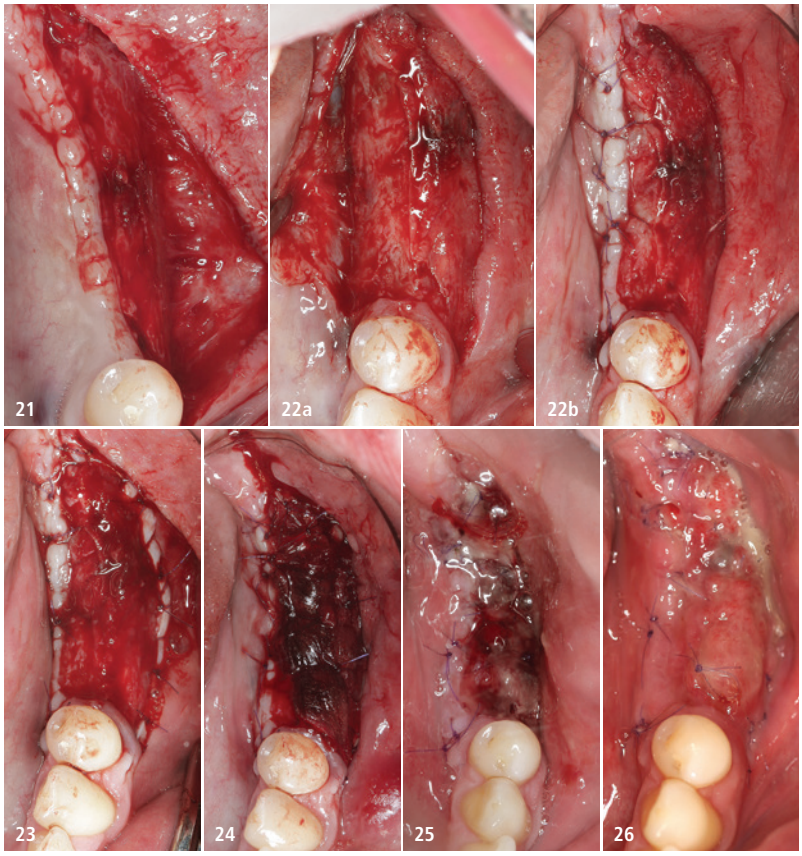

Abb. 21: Für die Vestibulumplastik wird zunächst die vestibuläre Mukosa dünn unterminierend präpariert. – **Abb. 22a und b:** Die restliche keratinisierte Schleimhaut des Kieferkamms wird ebenfalls als Spaltlappen präpariert und nach lingual positioniert. – **Abb. 23:** Mit freien Schleimhauttransplantaten wird eine vollständige Umsäumung des zu regenerierenden Bereiches hergestellt. – **Abb. 24:** Fixierte Mucograft® Matrix. – **Abb. 25:** Beginnende Keratinisierung wenige Tage nach Vestibulumplastik. – **Abb. 26:** Zustand bei Nahtentfernung.

erfolgt wiederum durch die angefertigte Bohrschablone per Stanzung, so kann ein neuerliches Trauma der frisch erzeugten keratinisierten Schleimhaut vermieden werden. Die Implantatpositionen werden im Sinne eines intraoralen Scans registriert und vollkeramische Rekonstruktionen hergestellt (Abb. 27 und 28). Bei Eingliederung der vollkeramischen Aufbauteile ist die wiederhergestellte keratinisierte Schleimhaut gut erkennbar (Abb. 29). Abbildungen 30 und 31 zeigen den Zustand 15 Monate nach Eingliederung und 22 Monate nach Augmentation.

ANZEIGE

DGZI PEER-REVIEWED | CONTINUING MEDICAL EDUCATION

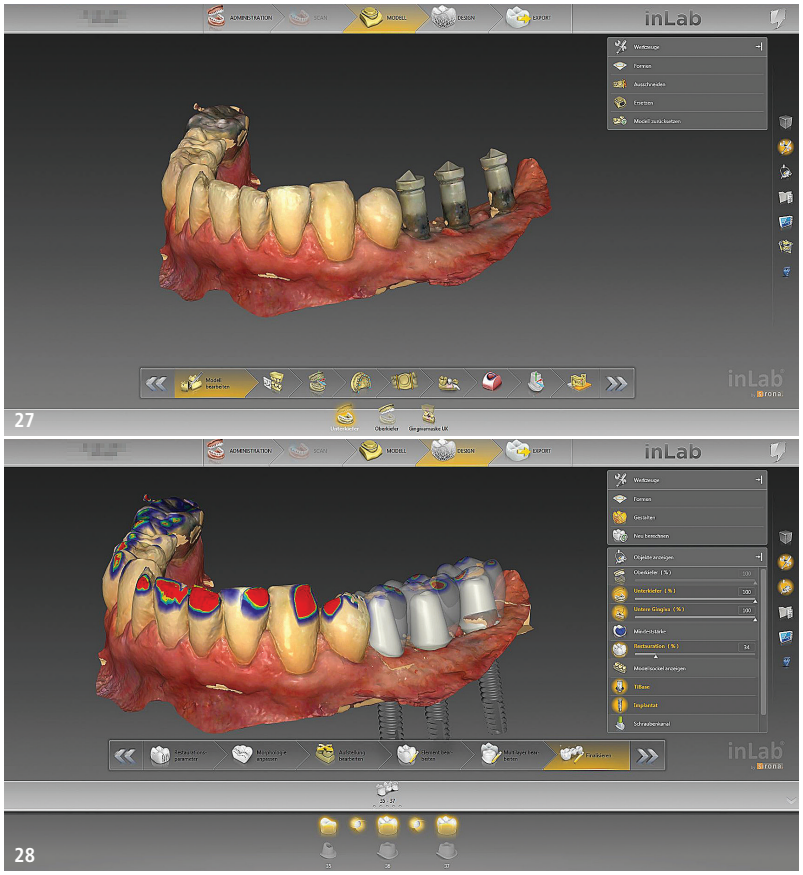

Abb. 27 und 28: Konstruktion nach 3D-Scan.

Diskussion

Eine nicht vorhandene oder zu schmale Zone keratinisierter Schleimhaut führt zu einem signifikanten Anstieg von Implantatverlusten,[1] weswegen die Weichgewebesituation, gerade nach vertikaler Augmentation bereits bei der Planung des Falls Beachtung finden sollte. Das hier vorgestellte Konzept kombiniert die Augmentation von Hart- und Weichgewebe, um Dehiszenzen zu vermeiden und das spätere Weichgewebemanagement, also die Mundboden- und Vestibulumplastik, zu erleichtern. Die präoperative Planung der Augmentation stellt eine sinnvolle Alternative zu den klassischen Methoden mit Knochenfragmenten oder nichtresorbierbaren Membranen dar, da so die Abmaßungen und die Form des späteren Augmentats perfekt vorausgeplant werden können. Die Operationszeit verkürzt sich, da auf das intraoperative Zuschneiden von Knochenfragmenten oder Membranen verzichtet werden kann. Die aus den Vorteilen dieser Technik resultierende Verkürzung der Operationsdauer könnte sich günstig auf die Wundheilung auswirken, da die Zeit der Lappenöffnung verringert wird.

Abb. 29: Vollkeramische Abutments in situ. Die wiederhergestellte keratinisierte Schleimhaut ist gut erkennbar. – **Abb. 30 und 31:** Vollkeramische Kronen.

2 CME-Punkte

CME-Fortbildung

Vereinfachte 3D-Augmentationen mit CAD und modernen Materialien
Dr. med. dent. Arnd Lohmann, M.Sc.

CME-Fragebogen unter:
www.zwp-online.info/cme/wissenstests

ID: 93781

Informationen zur CME-Fortbildung

Alle Wissenstests auf einen Blick

Kontakt

Dr. med. dent. Arnd Lohmann, M.Sc.
Ostpreußische Straße 9
28211 Bremen
mail@dr-arnd-lohmann.de
www.dr-arnd-lohmann.de