

Von der Pflicht zur Kür

Anforderungen an ein modernes Implantatsystem

Ob konstantes Eindrehmoment in allen Knochenqualitäten, navigiertes Implantieren, die Möglichkeit der zentralen CAD/CAM-Fertigung von Aufbauteilen: Die Wahl des richtigen und flexiblen Implantatsystems entscheidet nicht selten über den Behandlungserfolg.

Dr. Arnd Lohmann, M.Sc./Bremen

■ Die Zufriedenheit des Patienten ist das Ziel jeder Behandlung. Jeder Kompromiss kann dem Erreichen des gewünschten Endergebnisses abträglich sein. Für die Versorgung mit implantatgetragenen Zahnersatz spielt neben der Qualifikation des zahnmedizinischen Teams auch die Wahl eines optimalen Implantatsystems eine nicht zu unterschätzende Rolle. Nur so kann sichergestellt werden, dass in jeder erdenklichen chirurgischen oder prothetischen Situation unter den gegebenen Umständen das vom Patienten erwartete Behandlungsergebnis erzielt werden kann.

Fall 1: Makrodesign als entscheidender Faktor

Ideal ist es, wenn eine notwendige Sinusbodenelevation zeitgleich mit der Insertion der Implantate erfolgen kann. Ob dies möglich ist, hängt davon ab, ob das Implantat primärstabil inserieren ist. Dieses wird für die meisten Implantatsysteme angenommen, wenn eine Restknochenhöhe von 5 mm zwischen Mundhöhle und Sinus maxillares nicht unterschritten wird. Bei einer Unterschreitung dieser Distanz wird ein zweizeitiges Vorgehen empfohlen. Zwangsläufig wäre damit eine Doppelbelastung des Patienten verbunden.

Abbildung 1 zeigt das präoperative Röntgenbild in Regio 16 mit einer Restknochenhöhe von 2,8 mm. Das einzeitige Vorgehen beim Sinuslift mit primärstabiler Insertion des XiVE®-Implantats (DENTSPLY Friadent) wird durch das Makrodesign in Verbindung mit einer Aufbereitung des Implantatbetts ermöglicht, die auf die Knochenqualität des jeweiligen Patienten abzustimmen ist. Das XiVE®-Implantat erzeugt beim Eindrehen eine extrem hohe Kompression des Knochens

im krestalen Drittel des Implantatbetts – also in dem Bereich, in dem bei einem einzeitigen Sinuslift Knochen vorhanden ist. Eine zu starke Kompression des Knochens wird durch den Einsatz des XiVE®-Spiralbohrers krestal vermieden. Dieser Bohrer trägt nur im oberen Drittel des Implantatbetts Substanz ab. Die Versenktiefe des Bohrers wird vom Chirurgen individuell, gemäß der Knochenhärte des Patienten, in drei Stufen (D1-D3) gewählt. Bei einer Knochenqualität D4 wird auf die Verwendung des Krestalbohrers verzichtet. So kann ein konstantes Eindrehmoment und eine optimale Primärstabilität auch in extrem schwierigen Situationen erzielt und – im Sinne des Patienten – auf einen Zweiteingriff verzichtet werden. Abbildung 2 zeigt die Situation fünf Jahre post OP.

Fall 2: Abgestimmtes Navigationssystem als entscheidender Faktor

Noch eindrucksvoller ist es für den Patienten, wenn auf eine schon geplante Augmentation – dank neuester Technik – vollständig verzichtet werden kann. Um in Grenzsituationen – etwa bei deutlichem Unterschreiten der vom Softwarehersteller angegebenen Sicherheitsabstände – erfolgreich und risikoarm vorgehen zu können, muss das Bohrsystem zwei Bedingungen erfüllen. Einerseits müssen die Bohrer exakt auf das Implantatsystem abgestimmt sein und andererseits dürfen sie nur minimale Toleranzen in der Bohrerführung aufweisen. Mit ExpertEase® (DENTSPLY Friadent) steht für das XiVE®-Implantat ein solches System zur Verfügung.

Ein kleiner Tipp: Wenn Sie die Komponenten verschiedener Hersteller vergleichen, prüfen Sie die Beweg-

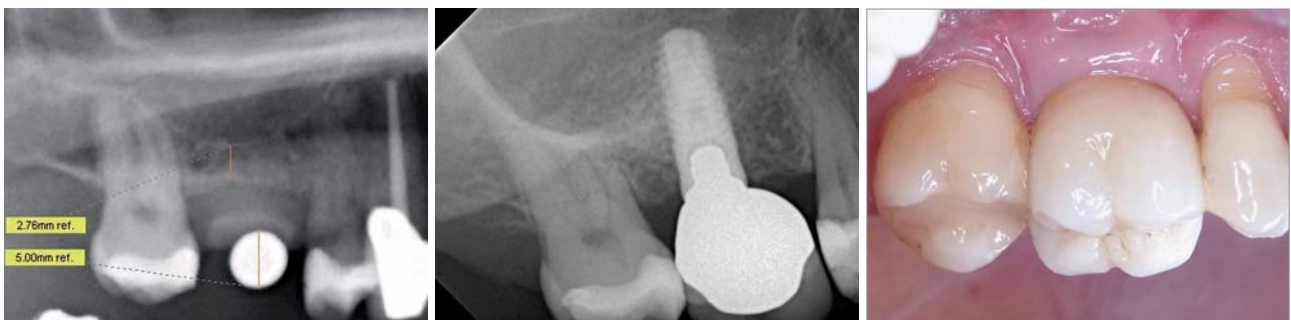

Abb. 1: Die Messaufnahme verdeutlicht das geringe vertikale Platzangebot. – **Abb. 2:** Zustand fünf Jahre post OP. – **Abb. 3:** Schön wie am ersten Tag und doch schon fünf Jahre in Funktion.

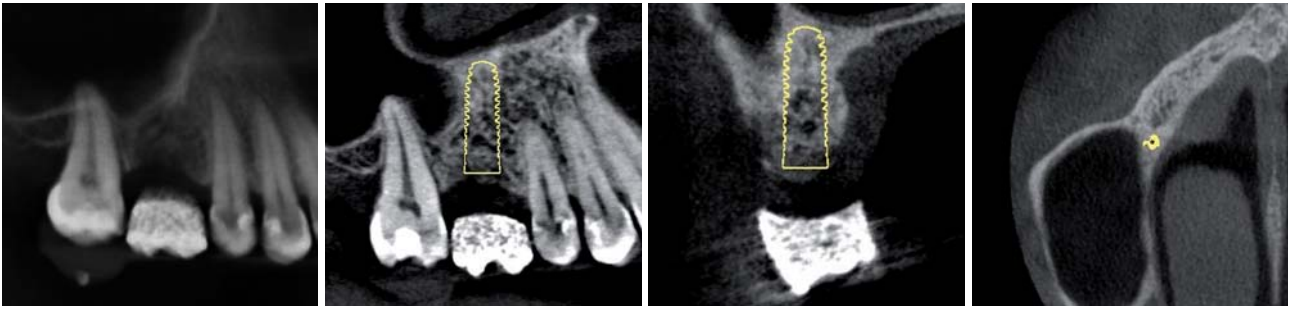


Abb. 4: 3-D-Planung. **a)** OPG Ausschnitt (aus DVT errechnet), **b)** geplante Position in der Sagittalansicht, **c)** geplante Position in der Frontalansicht, **d)** geplante Position Transversalansicht.

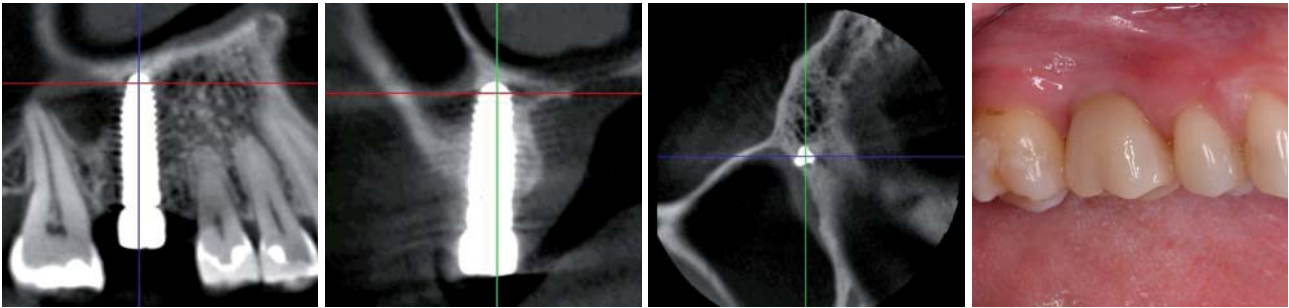


Abb. 5a bis d: Zustand nach Insertion der Implantate und der prothetischen Versorgung mit einer Vollkeramikkrone auf individuellem Zirkonabutment.

lichkeit des Bohrers in den Ringen der Bohrschablone – auch auf halber Bohrerlänge!

Die Abbildung 4a zeigt ebenfalls eine Panoramachichtaufnahme von Regio 16. Die Notwendigkeit eines Sinuslifts erschien unumgänglich. Der Einsatz des ExpertEase®-Sets ließ eine exakte dreidimensionale Planung mit vorhersagbarem Ergebnis zu (Abb. 4b bis 4d). Das mit einer zahngetragenen ExpertEase®-Bohrschablone und ohne Aufklappen – flapless – eingebrachte Implantat ist optimal positioniert (Abb. 5a bis 5c). Die definitive Versorgung erfolgte mit einem individuell hergestellten Zirkondioxidabutment und einer vollkeramischen Krone (Abb. 5d).

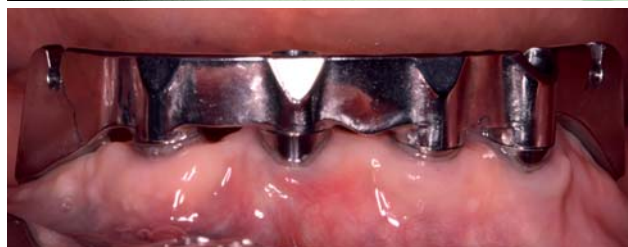
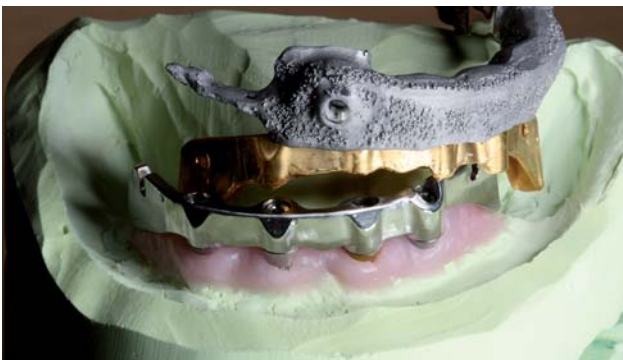
Abb. 6: Der im CAD/CAM-Verfahren hergestellte Steg mit Galvano-Stegreiter und NEM-Gerüst. – **Abb. 7:** Der Steg intraoral.

Fall 3: CAD/CAM als entscheidender Faktor

Die Vorteile individueller, in CAD/CAM-Technik gefertigter Aufbauteile sind vielfältig. Zum einen ist die Gewebeanlagerung an Titan und Zirkondioxid besser als an einem im Gussverfahren hergestellten individualisierten Goldaufbau.¹ Zum anderen wird ein Durchsimmern des Metalls durch die Schleimhaut vermieden (Abb. 5d).

Seit einiger Zeit bietet DENTSPLY Friadent für seine Implantatsysteme die Möglichkeit, Brückengerüste und Stege aus Titan oder edelmetallfreien Legierungen (NEM) im CAD/CAM-Verfahren herstellen zu lassen (Abb. 6). Da gussbedingte Ungenauigkeiten in der Frästechnik keine Rolle spielen, weisen diese Konstruktionen eine nie dagewesene Passung auf. Abbildung 7 zeigt einen Steg auf vier XiVE®-TG-Implantaten zur Aufnahme einer Riegelarbeit.

Fall 4: Größenauswahl als entscheidender Faktor

Insbesondere im Frontzahnbereich ist der Implantatdurchmesser für ein optimales ästhetisches Ergebnis entscheidend. Er sollte leicht geringer sein als der Durchmesser des zu ersetzenden Zahns.² Darüber hinaus sollte ein Abstand von 1,5 mm³, besser 2 mm⁵, zum Nachbarzahn eingehalten werden. Für den lateralen oberen Schneidezahn, mit einem durchschnittlichen Platzangebot von 6 bis 7 mm⁵, ist somit ein Implantatdurchmesser größer als 3 mm nicht akzeptabel. Ein einteiliges Implantat kommt aus anatomischen Gegebenheiten nicht in Betracht. In der Region des oberen seitlichen Schneidezahns beträgt der Winkel zwischen der

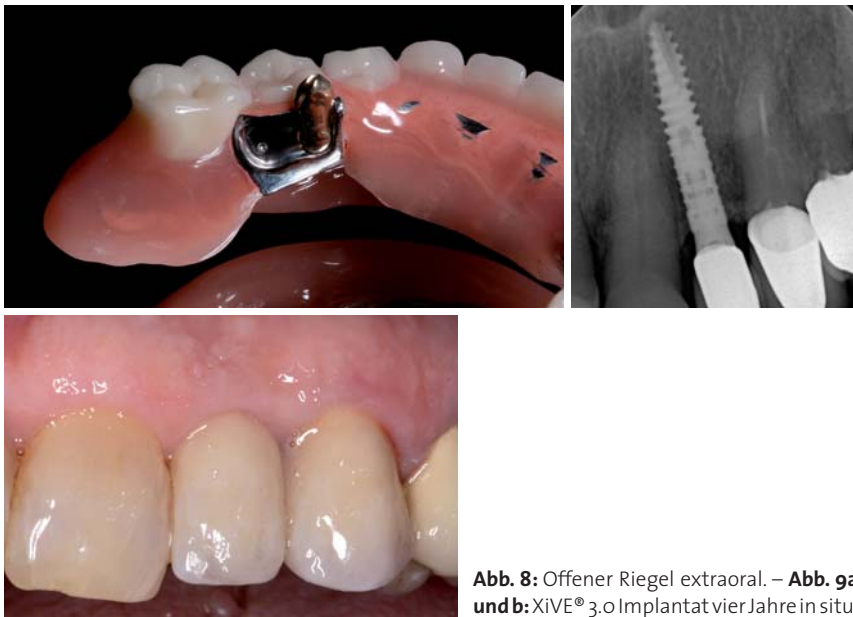


Abb. 8: Offener Riegel extraoral. – Abb. 9a und b: XiVE® 3,0 Implantat vier Jahre in situ.

Achse des Alveolarfortsatzes und der Zahnachse durchschnittlich 20 Grad.⁴ Diese anatomische Gegebenheit verlangt nach einem gewinkelten Abutment. Darüber hinaus ist der in dieser Region, in der Regel notwendige Knochenaufbau bei einem einteiligen Implantat nicht mit einer GBR-Technik zu realisieren.³ Das XiVE®-Implantatsystem ist eines der wenigen Systeme, das ein 3,0 mm Implantat in zweiteiliger Ausführung anbietet. Abbildung 9 zeigt den Röntgenbefund mit perfekter Knochensituation eines XiVE® 3,0-Implantats vier Jahre nach Eingliederung der Versorgung (Abb. 9b).

Zusammenfassung

Konstantes Eindrehmoment in allen Knochenqualitäten, perfekt abgestimmtes Navigationssystem mit minimaler Toleranz, die Möglichkeit der zentralen CAD/CAM-Fertigung von Aufbauteilen aus NEM, Titan und Zirkondioxid und eine optimal abgestimmte Auswahl des für die jeweilige Situation perfekten Implantats sind nur einige Gründe, warum XiVE® für uns das Implantatsystem der ersten Wahl ist.

Da, aus Patientensicht, der Unterschied zwischen zwei notwendigen operativen Eingriffen oder einem – wie in Fall 1 –, oder der Unterschied zwischen einer Augmentation des Sinusbodens und einem transgingivalen, minimalinvasiven Einbringen des Implantats – wie in Fall 2 – durchaus entscheidend für die Wahl des Arztes sein kann, wird das Implantatsystem indirekt zu einem entscheidenden Faktor für die Akzeptanz der Praxis durch die Patienten. Die bessere Passung und Gewebeerträglichkeit CAD/CAM-gefertigter Abutments und Stege – wie in Fall 3 – wird dem Patienten zwar ebenso wenig bewusst werden, wie der korrekte Abstand zwischen Zahn und Implantat – wie in Fall 4; beide sind umso wichtiger für den Langzeiterfolg – und damit für den guten Ruf Ihrer und unserer Praxis. ■

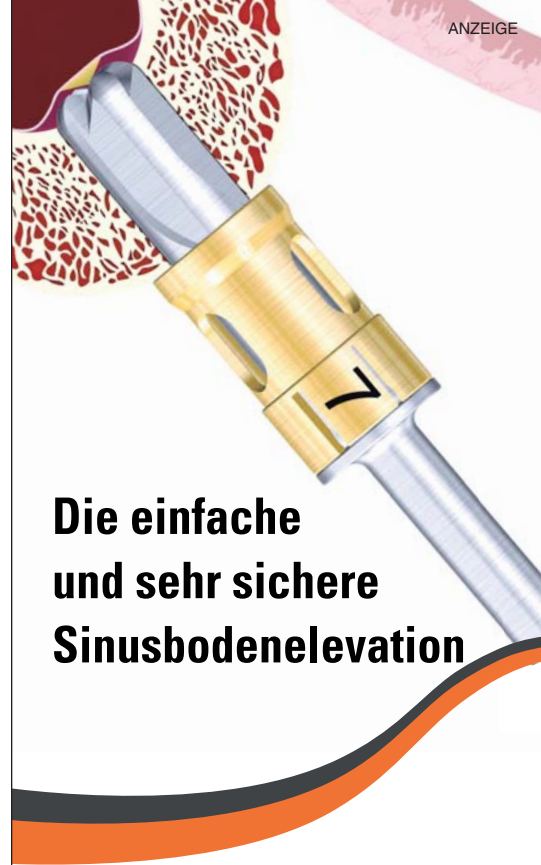ZWP online

Eine Literaturliste steht ab sofort unter www.zwp-online.info/fachgebiete/oralchirurgie zum Download bereit.

KONTAKT

Dr. Arnd Lohmann

Praxis für Zahnheilkunde Dr. Arnd Lohmann, M.Sc.
Ostpreußische Straße 9
28211 Bremen
Tel.: 04 21/44 38 68
E-Mail: mail@dr-arnd-lohmann.de



Die einfache und sehr sichere Sinusbodenelevation

**IDS
2011**
Besuchen Sie uns:
Halle 04.1, Stand A
010, Stand B 019

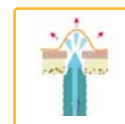Veranstaltungen auf der IDS
22.03.2011 - 26.03.2011

**Hands-on Kurse/
Workshops**

Crestal Approach - Sinus KIT CAS-KIT



Einzigartiges Bohrerdesign
mit Bohrstop



Hydraulisches Anheben
der Membrane



Innovatives
Bone Spreading
System

Weitere Highlights finden Sie auf

WWW.SINUSKIT.COM



Mergenthaler Allee 25
65760 Eschborn
Tel. 06196-777-55-0
Fax. 06196-777-5529
Authorized Sales
by OSSTEM Germany GmbH