

Wer einen Patienten danach fragt, was er sich von einer implantologischen Versorgung erhofft, wird nicht selten die Antwort erhalten: „Schöne Zähne“. So banal wie dies klingt, so sehr spiegelt es doch wider, welch wichtiges Kriterium das Erscheinungsbild des periimplantären Weichgewebes und der prothetischen Suprastrukturen für den Erfolg einer Behandlung aus Patientensicht ist. Umso erstaunlicher ist es, dass die Bewertung der ästhetischen Qualität von implantologischen Versorgung in der klinischen Dokumentation eher stiefmütterlich behandelt wird und es noch immer keinen einheitlichen Konsens über die „Erfolgskriterien einer Implantation“ gibt. Im zweiten Teil unserer Serie spricht Dr. med. dent. Arnd Lohmann über seine Erfahrungen mit dem Implantatsystem Xive (Dentsply Sirona).



Lächeln mit schönen Frontzähnen – Teil 2/6

Ästhetik sofort und auf lange Sicht

Im Fokus der Betrachtung stehen meist die Überlebensrate des Implantats in der Mundhöhle, der radiologische Knochenabbau oder die Mobilität, aber nur selten die Ästhetik. Für erfahrene Implantologen wie Dr. med. dent. Arnd Lohmann aus Bremen ist es jedoch eine Selbstverständlichkeit, den Patienten individuelle Implantatlösungen zu bieten, die ihnen nicht nur Kaukomfort bringen, sondern auch den Wunsch nach makelloser Ästhetik erfüllen. Dabei spielt es keine Rolle, ob es sich um ein Provisorium handelt, das nach einer Sofortimplantation als Übergangslösung im Frontzahnbereich gesetzt wird, oder eine langfristige finale Versorgung. Wir haben ihn zum Thema „Ästhetik“ und seinen Erfahrungen mit dem Implantatsystem Xive befragt.

Was Oralchirurgen brauchen, ist ein Implantatsystem für alle Indikationen, das gute Primärstabilität und vorhersagbare Ergebnisse für alle Knochenqualitäten garantiert

und dem Behandler grenzenlose Freiheit ermöglicht. Haben Sie dies in Xive gefunden? Wenn ja, warum?

Xive stellt für mich das derzeit beste System am Markt dar. Es bietet eine knochenqualitäts-spezifische Aufbereitung des Implantatbetts und damit eine konstante Primärstabilität in allen Knochenqualitäten – das Eindrehmoment liegt immer bei 35 Ncm. Darüber hinaus liegt eine optimale Sortierung der Implantatlängen und, was noch viel wichtiger ist, der Implantatdurchmesser vor. Abgerundet wird das System mit hervorragenden prothetischen Komponenten. Sie können auf bewährte Standardabutments aus Titan und Zirkondioxid zugreifen oder auch mit dem Atlantis oder mit dem CEREC-System individuelle Aufbauteile herstellen. Dies ist der Weg, den wir üblicherweise gehen, wenn wir ein Implantat selbst versorgen. Nicht vergessen sollte

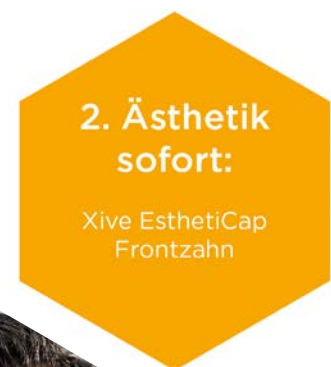

Dr. med. dent. Arnd Lohmann

man die sehr gelungenen Tools für eine navigierte Implantatinsertion.

Fest steht: Nur dort wo Hartgewebe vorhanden ist, bleibt auch langfristig das Weichgewebe erhalten. Ist es mit Xive möglich, das Hartgewebe so zu konditionieren, dass Implantate extrem knochenschonend eingebracht werden können und man sagen kann: „Schon der Knochen ist Teil des ästhetischen Gesamtkonzepts“?

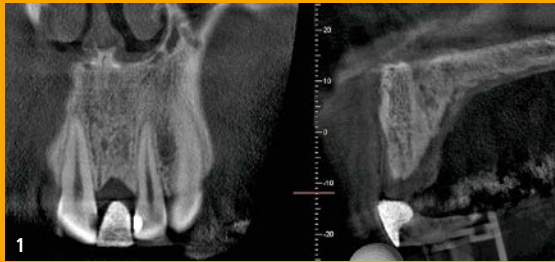Um ein Implantat muss eine ausreichende Menge Knochen vorhanden sein, damit ein langfristig stabiles und ästhetisch ansprechendes Ergebnis erzielt werden kann. Dafür ist gerade



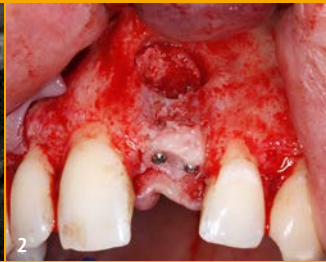Fall 1: Implantation nach Augmentation

Anamnese: Männlich, Mitte 20, Nichtraucher, Zahn vom Vorbehandler bereits extrahiert.

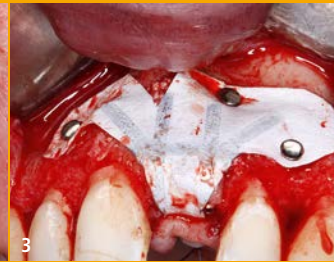Therapie: zunächst Augmentation, später Implantation



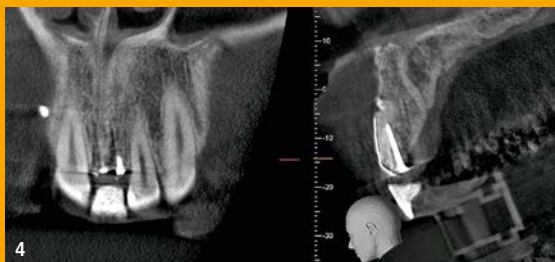
1 Zustand nach Zahnverlust, der Knochen könnte irrtümlich als ausreichend breit angesehen werden, die fehlende vestibuläre Lamelle ist jedoch durch die Darstellung der geplanten Zahnposition gut zu erkennen.



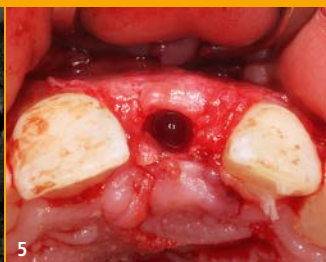2 Zum Ausgleich des vertikalen Knochenabbaus wurde ein Knochenzylinder apikal aus dem Alveolarfortsatz gewonnen und mit zwei Schrauben krestal fixiert.



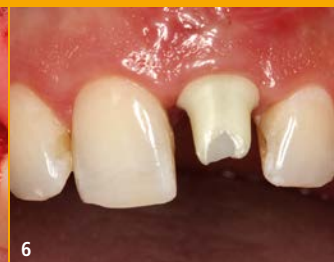3 Der vestibuläre Knochendefekt wurde mit bovinem Hydroxylapatit und autologem Knochen augmentiert und mit einer nicht resorbierbaren Membran stabilisiert.



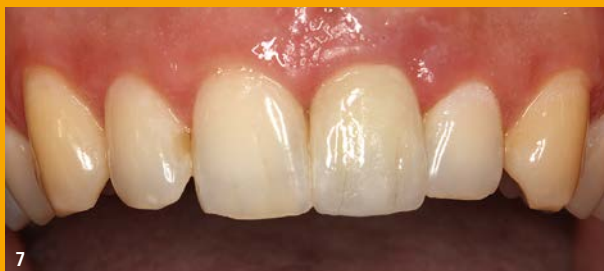4 Zustand nach Augmentation vor Implantation. Es wurde dieselbe Scanschablone verwendet, der knöcherne Zugewinn ist gut zu erkennen.



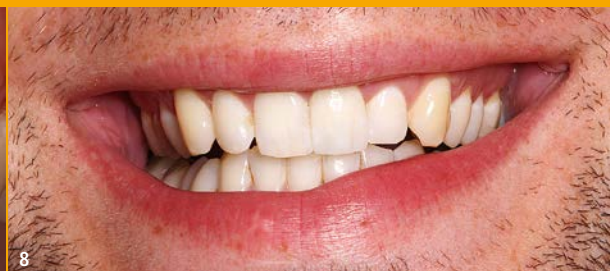5 Knochensituation nach Membranentfernung und Implantatbettbohrung.



6 Zirkonabutment in situ, per CEREC gefertigt.



7 Vollkeramische Krone in situ, CEREC-gefertigt.



8 Ein zufriedenes Lächeln nach der Behandlung.

im Oberkieferfrontzahnbereich – abgesehen von einer Sofortimplantation – eine Augmentation erforderlich. Entscheidend sind in beiden Fällen, der Sofortimplantation und der Implantation nach Augmentation, ganz verschiedene Eigenschaften des Implantats: Bei einer Sofortimplantation kann es entscheidend sein, dass das Implantat eine perfekte Stabilität aufweist, nachdem es nur mit wenigen Gewindegängen apikal fixiert wurde – der Spalt zwischen der Alveole und dem Implantat wird mit Knochen bzw. einem Knochenersatzmaterialgemisch aufgefüllt.

Bei einer Implantation nach Augmentation ist hingegen wieder die

schon erwähnte Knochenqualitätsspezifische Aufbereitung entscheidend. Die Härte des Augmentats kann sehr unterschiedlich sein und über diese Möglichkeit kann übermäßiger Druck auf das krestale Knochengewebe vermieden werden. Ein zu großer Druck des Implantats auf das krestale Knochengewebe würde dafür sorgen, dass sich der Knochen von der Implantatschulter zurückzieht. Der Druck, den die Kompressionsschraube aufbaut, wird durch den Xive-Krestalbohrer individuell eingestellt.

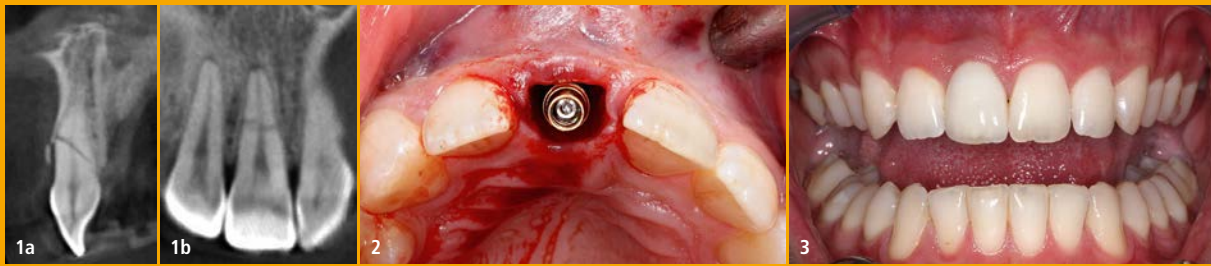
Wie trägt Xive dazu bei, die hohen ästhetischen Erwartungen der Patienten zu erfüllen – Stichwort CAD/

CAM-gefertigte, provisorische Aufbauten?

Durch die Kompatibilität mit dem CEREC- und dem inLab-System von Dentsply Sirona können alle prothetischen Komponenten individuell CAM-gefertigt werden. Es ist also möglich, ein individuelles Provisorium oder auch die fertige Versorgung wenige Minuten nach OP-Ende zu fertigen. In das Implantat wird ein Scan-Post montiert, die Situation mit einem Intraoralscan erfasst und das Provisorium oder auch die endgültige Versorgung ausgefräst. Wer klassisch über eine Abformung arbeiten möchte, kann die Abformung in ein Labor seiner Wahl senden. Dort kann ein Modellscan vorgenommen werden.

Fall 2: Sofortimplantation

Männlicher Patient, Mitte 20, Nichtraucher, nach Arbeitsunfall Fraktur der Zahnwurzel



1a Fraktur der Wurzel.

1b

2 Das Xive-Implantat wurde computernavigiert inseriert. Der Spalt zwischen Alveole und Implantat wurde mit einer Mischung aus bovinem Hydroxylapatit und autologem Knochen aufgefüllt.

3 Definitiver Zahnersatz in situ.

Welche Rolle spielen die EsthetiCap-Aufbauten im Rahmen Ihrer Implantatversorgungen mit Xive? Wann kommen sie zum Einsatz, welche Alternativen gibt es noch?

Es handelt sich bei der EsthetiCap um einen triangulären (für obere mittlere Schneidezähne) oder auch ovalen individualisierbaren „Gingivaformer“, der auch als Basis für eine okklusalsverschraubte Krone genommen werden kann. Im Falle einer Sofortimplantation schließt die EsthetiCap in den allermeisten Fällen allerdings so gut mit dem marginalen Parodontium des extrahierten Zahns ab, dass auf eine Individualisierung verzichtet werden kann. Sie besteht aus PEEK. Dieses Material verhindert ein „Schmieren“ beim Beschleifen. Man kann an die EsthetiCap aber durchaus auch mit gängigen Kompositmaterialien anpolymerisieren und so das Emergenzprofil noch weiter individualisieren.

Neben der TempBase, die sowohl Einbringpfosten als auch provisorische Kronenbasis ist und jedem Xive S-Implantat beiliegt, ist die EsthetiCap der zweite, noch einfachere Weg, Provisorien oder individuelle Gingivaformer händisch herzustellen und so das Emergenzprofil auszuformen oder zu erhalten.

Wie wichtig ist der Implantatdurchmesser für den ästhetischen Erfolg und welchen Nutzen bietet Xive in dieser Hinsicht im Gegensatz zu anderen Systemen?

Aus meiner Sicht ist der Implantatdurchmesser der entscheidende Faktor

für eine erfolgreiche Implantatversorgung. Am einfachsten lässt sich dieser Zusammenhang am oberen seitlichen Schneidezahn verdeutlichen: Ein Implantat sollte etwas schmaler sein als die Wurzel des zu ersetzenden Zahns (Davarpanah et al. 2001) und zu der Wurzel des Nachbarzahns mindestens 1,5 mm Abstand haben. Da selbst eine computernavigierte Implantatinsertion nicht auf den Zehntelmillimeter genau sein kann, müssen wir zusätzlich ein wenig Sicherheitsabstand einplanen. Gehen wir also von einem anzustrebenden Abstand von 2 mm aus (vgl. Saadoun et al. 1994, Grunder et al. 2005, Tarnow et al. 2000). Die prothetische Lücke eines oberen seitlichen Schneidezahns ist 6 bis 7 mm breit (Saadoun et al. 1994), wenn wir mesial und distal je 2 mm Abstand abziehen, kommen wir auf einen idealen Implantatdurchmesser von 2 bis 3 mm, das heißt, ein oberer seitlicher Schneidezahn muss – aus meiner Sicht – mit einem Implantat von maximal 3 mm Durchmesser versorgt werden! Die meisten Systeme bieten ein solches Implantat gar nicht an und sind daher per se in dieser Position ungeeignet! Wir sollten nie vergessen, dass nach einer erfolgreichen Versorgung eines oberen seitlichen Schneidezahns, vielleicht erst Jahre später, auch der mittlere Schneidezahn oder der Eckzahn verloren gehen kann. Wenn das Implantat in Regio 2 zuvor also zu dick gewählt wurde, kann später möglicherweise das Implantat in Regio 1 bzw. 3 nicht mehr unter Berücksichtigung aller gegebenen Abstände eingesetzt werden.

Spätestens dann sind ästhetische Risiken mehr als gegeben. Die Implantatdurchmesser suche ich in der Regel nach Zahnposition aus – gerade hier ist das Xive-System unheimlich stark und für mich unverzichtbar.

Warum ist Xive auch für Überweiser interessant?

Nach meiner Erfahrung findet sich in fast jeder Zahnarztpraxis noch ein Prothetik-Tray des bewährten Frialit-2-Implantats. Das Xive-Implantat ist prothetisch hundertprozentig kompatibel. Insofern ist es meist unproblematisch, zuweisende Kollegen für die Versorgung dieses Implantatsystems zu gewinnen.

Vielen Dank für das interessante Gespräch, Herr Dr. Lohmann.

In den folgenden Ausgaben des Implantologie Journal veröffentlichen wir zu jeder der sechs Xive-Sofortlösungen ein Anwenderinterview mit klinischen Bildern.

Kontakt

**Dentsply Sirona
Deutschland GmbH**

Fabrikstraße 31
64625 Bensheim
implants@dentsplysirona.com

www.dentsplysirona.com/xive-sofort